Je dünner desto besser

Die neuen lamellären Techniken der Hornhauttransplantation sind mittlerweile zum Standard bei rein stromalen und rein endothelialen Hornhauterkrankungen geworden. Es hat sozusagen die Evolution der Revolution stattgefunden, wobei gilt: Je dünner desto besser. Von PD Dr. Björn Bachmann und Prof. Dr. Friedrich Kruse.

Jahrzehntelang waren Hornhautchirurgen von ihren Lehrern instruiert worden, zur Verbesserung der Sehschärfe keine lamellären Transplantationen durchzuführen, da diese wegen vielfältiger Probleme mit Vernarbung und Wundheilung in der Regel nicht mit einem guten Visus kompatibel waren. Dieses hat sich in den letzten Jahren grundlegend geändert.

Schnelle Verbreitung der DALK

Ausgehend von einer Operationstechnik, die zunächst von Mohammed Anwar/Saudi-Arabien beschrieben worden war, wurde bereits kurz nach der Jahrtausendwende gezeigt, dass es durchaus möglich ist, Wölbungsanomalien der Hornhaut wie den Keratokonus so zu operieren, dass sowohl das patienteneigene Endothel erhalten bleibt, als auch eine sehr gute Sehrschärfe resultiert. Durch die schnelle Verbreitung der so genannten Deep Anterior Lamellar Keratoplasty (DALK) hatte sich die erste Variante einer (tiefen) vorderen lamellären Hornhauttransplantation in der Klinik etabliert. Diese lamelläre Hornhauttransplantation ermöglichte eine saubere Trennung zwischen Descemet'scher Membran und Hornhautstroma, so dass keine Stromareste der erkrankten Hornhaut die neue Schnittstelle zwischen Spender und Empfängergewebe beeinträchtigen.[1]

PD Dr. Björn Bachmann, FEBO, Universitäts-Augenklinik Erlangen

Prof. Dr. Friedrich Kruse, FEBO, Universitäts-Augenklinik Erlangen

„Big Bubble"-Technik bei Keratokonus

Die sogenannte „Big Bubble"-Technik stellt momentan die Methode der Wahl zur Therapie des Keratokonus dar, kommt jedoch wegen erhöhter technischer Anforderungen an den Operateur häufig nur in Zentren mit entsprechendem operativen Schwerpunkt zum Einsatz. Bei dieser Operationsmethode wird durch eine Luftinjektion in tiefe Stromaschichten eine Trennung von Descemet'scher Membran und Hornhautstroma erreicht. Die Descemet'sche Membran wölbt sich hiernach in die Vorderkammer und der artifizielle Raum zwischen Descemet'scher Membran und Hornhautstroma wird durch eine Luftblase, der „Big Bubble", ausgefüllt. Eine kürzlich veröffentlichte Studie belegt, dass nach der DALK Ergebnisse ähnlich der perforierenden Hornhauttransplantation bzgl. Visus und Refraktion erreicht werden.[2] Gleichzeitig ist durch diese Technik jedoch die Gefahr der endothelialen Immunreaktion ausgeschlossen, was ein längeres Transplantatüberleben ermöglicht.

Behandlung der Endothelpathologien

Spannend ist auch die Entwicklung bei der Behandlung der Endothelpathologien, insbesondere der Fuchs'schen Endotheldystrophie. Hier wurde ebenfalls kurz nach der Jahrtausendwende ein neues Verfahren beschrieben, bei dem die erkrankte Schicht aus Hornhautendothel und Descemet'scher Membran entfernt und eine mit einem Mikrokeratom geschnittene Lamelle des hinteren Stromas auf der Rückseite der Patientenhornhaut fixiert wird. Dieses Verfahren, das Descemet Stripping Automated Endothelial Keratoplasty (= DSAEK), bietet den Patienten den unschätzbaren Vorteil, dass keine Oberflächenprobleme

und fast keine Refraktionsänderungen (Hornhautastigmatismus!) entstehen und die Phase der Rekonvaleszenz gegenüber der perforierenden Keratoplastik um mehr als ein Jahr verkürzt ist. Die Erfahrungen mit dieser Technik zeigten jedoch, dass auch bei Patienten ohne weitere Augenerkrankungen die Sehschärfenergebnisse nach DSAEK noch nicht optimal waren, d.h. die maximale Sehschärfe der meisten Patienten liegt zwischen 60 und 80 Prozent. Dieses hat sich nach der Einführung der Descemetmembran-Transplantation (DMEK), die zuerst von unserem holländischen Kollegen Gerrit Melles beschrieben wurde, geändert. Mit dieser Technik, bei der nur noch die isolierte Descemet'sche Membran transplantiert wird, lassen sich jetzt bei insbesondere jüngeren Patienten mit Fuchs'scher Endotheldystrophie teilweise Sehschärfewerte von 0,8 nach Tagen und 1,0 bereits nach wenigen Wochen erzielen.

Weiterentwicklung der DMEK-Technik

Problematisch war lange Zeit die technische Durchführung dieser Operation und wir haben daher in den vergangenen drei Jahren die Technik der DMEK in mehreren konsekutiven Schritten weiterentwickelt und standardisiert. Mittlerweile können durch Modifikationen und Verbesserungen der ursprünglichen Operationsmethode auch anspruchsvolle Augen mit schwierigen Voraussetzungen operiert werden, die korrekte Orientierung des Transplantats kann nach Anlage eindeutig identifiziert werden und die Rate an wiederholten Luftinjektionen in die Vorderkammer im postoperativen Verlauf konnte deutlich gesenkt werden.[3-5] Die DMEK ist so gegenüber den Anfängen erheblich sicherer und besser reproduzierbar geworden.

Natürlich sind wie bei jeder neuen Methode noch viele Schritte bis zur Perfektion zu gehen. Unsere Erfolge zeigen jedoch, dass die DMEK die Methode der Wahl bei der Fuchs'schen Endothel-Dystrophie ist. Abgesehen von den ausgezeichneten funktionellen Ergebnissen und der rapiden Heilungsrate sind bei unseren Patienten bislang noch keine Transplantatabstoßungen im Sinne einer endothelialen Immunreaktion aufgetreten. Diese Ergebnisse decken sich auch mit Beobachtungen der Arbeitsgruppe von Marianne und Francis Price aus Indianapolis, die im Oktober 2011 auf der Tagung der Cornea Society in Orlando/Florida präsentiert wurden: Hier zeigte sich, dass Patienten nach DMEK im Gegensatz zu Patienten nach DSAEK oder perforierender Keratoplastik innerhalb einer Nachbeobachtungszeit von einem Jahr keine Immunreaktionen aufwiesen. Dieses ist sicher bisher das wichtigste Argument für die Durchführung der DMEK.

Eine Hornhaut für zwei Patienten

Die Kombination der beiden Techniken, DALK und DMEK, erlaubt zusätzlich dem permanenten Mangel an Spenderhornhäuten in Deutschland zu begegnen. Eine Spenderhornhaut kann in Descemet'sche Mebran und Hornhautstroma aufgeteilt werden, welche jeweils bei den entsprechenden lamellären Transplantationstechniken verwendet werden können.[6] Somit kann eine Hornhaut auf zwei Patienten aufgeteilt werden. Nebenbei sei bei beiden Techniken noch auf die im Vergleich mit der perforierenden Hornhauttransplantation deutlich geringere Eröffnung des Auges hingewiesen. Die Zugänge bei der DMEK sind beispielsweise vergleichbar mit denen der Kataraktoperation. Hierdurch besteht im Vergleich mit der perforierenden Keratoplastik ein deutlich reduziertes Risiko für die Entwicklung einer Endophthalmitis und es kommt zu weniger Augendruckschwankungen mit reduziertem Risiko von suprachoroidalen Blutungen.

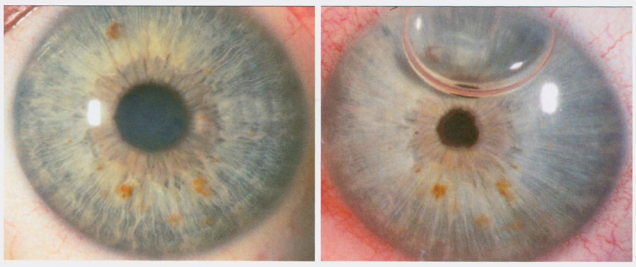

Links: Hornhaut mit Fuchs'scher Endotheldystrophie und Hornhaut-Endothel-Epithel-Dekompensation. Rechts: 3 Tage nach DMEK bereits deutlich aufgeklarte Hornhaut

Die Erfahrungen, die wir in der letzten Dekade mit den neuen lamellären Techniken der Hornhauttransplantation sammeln durften, haben die lamelläre Keratoplastik endgültig aus ihrem Nischendasein befreit und sie zum Standard bei rein stromalen und rein endothelialen Hornhauterkrankungen werden lassen. Ein sehr wichtiges Argument für die aktuellen Vertreter der lamellären Techniken, der DALK für die stromalen Hornhauterkrankungen und der DMEK für die endothelialen Hornhauterkrankungen, ist die fehlende endotheliale Immunreaktion. Hinzu kommen bei der DMEK die deutlich beschleunigte funktionelle Rehabilitation mit Sehschärfenwerten, wie sie nach perforierender Hornhauttransplantation nur selten erzielt werden konnten.

Literatur

1. Anwar M, Teichmann KD. Big-bubble technique to bare Descemet's membrane in anterior lamellar keratoplasty. J Cataract Refract Surg 2002;28(3):398-403.
2. Cheng YY, Visser N, Schouten JS, et al. Endothelial cell loss and visual outcome of deep anterior lamellar keratoplasty versus penetrating keratoplasty: a randomized multicenter clinical trial. Ophthalmology 2011;118(2):302-9.
3. Bachmann BO, Laaser K, Cursiefen C, Kruse FE. A method to confirm correct orientation of descemet membrane during descemet membrane endothelial keratoplasty. Am J Ophthalmol 2010;149(6):922-5 e2.
4. Kruse FE, Laaser K, Cursiefen C, et al. A stepwise approach to donor preparation and insertion increases safety and outcome of Descemet membrane endothelial keratoplasty. Cornea 2011;30(5):580-7.
5. Laaser K, Bachmann BO, Horn FK, et al. Donor tissue culture conditions and outcome after descemet membrane endothelial keratoplasty. Am J Ophthalmol 2011;151(6):1007-18 e2.
6. Heindl LM, Riss S, Bachmann BO, et al. Split cornea transplantation for 2 recipients: a new strategy to reduce corneal tissue cost and shortage. Ophthalmology 2011;118(2):294-301.