

# DMEK – Je dünner desto besser?

## Transplantation von Descemet-Membran mit Endothelzellen

(DMEK – The thinner the better?)

Claus Cursiefen, Friedrich Kruse  
Univ.-Augenklinik Erlangen

**Zusammenfassung:** Mit der DMEK steht uns eine faszinierende neue Möglichkeit zur Therapie endothelialer Hornhauterkrankungen zur Verfügung, die sicherlich aufgrund ihres anatomisch optimalen Therapieansatzes nach der Optimierung der chirurgischen Technik längerfristig zum Standardverfahren zur Therapie endothelialer Hornhauterkrankungen werden wird.

Z. prakt. Augenheilkd. 31: 77-78 (2010)

**Summary:** The novel possibility to selectively transplant Descemet's membrane and corneal endothelium to restore vision in patients with corneal endothelial diseases opens up new treatment strategies in corneal transplant surgery. Posterior lamellar surgical techniques such as DSAEK and DMEK will in the future be standard surgical options for patients suffering e.g. from Fuchs endothelial dystrophy.

Z. prakt. Augenheilkd. 31: 77-78 (2010)

Die Transplantation der Hornhaut ist die älteste, erfolgreichste und am häufigsten durchgeführte Form einer Gewebstransplantation überhaupt. Seit über 100 Jahren wird die Hornhaut mit allen Schichten erfolgreich im Rahmen einer perforierenden Keratoplastik transplantiert.

### Tiefe anteriore lamelläre Keratoplastik: Keine endotheliale Immunreaktion

In den letzten Jahren hat es zahlreiche Neuentwicklungen zur Wiederbelebung der lamellären, also schichtweisen Transplantation der Hornhaut gegeben. Bei Patienten mit Erkrankungen der vorderen Hornhaut, wie z. B. bei Keratokonus und bei stromalen Dystrophien, gibt es die Möglichkeit der tiefen anterioren lamellären Keratoplastik („deep anterior lamellar keratoplasty“ = DALK), bei der ausschließlich die vordere Hornhaut bis auf die Descemet-Membran übertragen wird. Gerade bei jüngeren Patienten mit

Keratokonius bringt dieses Verfahren den Vorteil, dass es keine endothelialen und bisher nur in einem kleinen Prozentsatz subepitheliale und stromale Immunreaktionen mehr gibt. Die Visus-Ergebnisse nach DALK scheinen denen nach perforierender Keratoplastik ähnlich zu sein.

### Posteriore lamelläre Keratoplastik: Schnellere Visuserholung und schonendere Technik

**Descemet stripping automated endothelial keratoplasty**  
Im Bereich der posterioren lamellären Keratoplastik hat sich inzwischen die Transplantation von Endothelzellen mit Descemet-Membran und stromalen Anteilen im Sinne einer „descemet stripping automated endothelial keratoplasty“ (DSAEK) an vielen Zentren, gerade in den USA, als Standardverfahren durchgesetzt. Die DSAEK, bei der eine hintere Stromalamelle von 150 µm transplantiert wird, hat gegenüber der penetrierenden

Keratoplastik den Vorteil einer schnelleren Visuserholung und eines schonenderen operativen Vorgehens, da das Auge während der Operation nicht komplett eröffnet wird. Die endgültigen Visusergebnisse nach DSAEK bei z. B. Fuchs'scher Endothel-Dystrophie oder pseudophaker bullöser Keratopathie liegen im Mittel bei 0,5 bis 0,6, also etwas unter denen einer (optimalen) perforierenden Keratoplastik. Die Tatsache, dass es trotz optimal anliegender posteriorer Lamelle und klarem Transplantat häufiger so ist, dass nach DSAEK kein Visus von 0,8 oder 1,0 erreicht wird, ließ an Weiterentwicklungen im Bereich der posterioren lamellären Keratoplastik denken.

### Descemet membrane endothelial keratoplasty

Die letzte und anatomisch optimale chirurgische Therapieform ist die „descemet membrane endothelial keratoplasty“ (DMEK), bei der isoliert die Descemet-Membran mit Endothelzellen, ohne stro-

male Anteile mit einer Dicke von etwa 15 µm, übertragen wird. Dieses Verfahren wurde von GRJ Melles aus Rotterdam bereits in den 1990er Jahren beschrieben. Es hat sich aber bisher aufgrund der hohen chirurgisch-technischen Anforderungen nur an wenigen Zentren durchgesetzt. Der Vorteil der DMEK gegenüber der DSAEK liegt darin, dass sozusagen „1:1“ isoliert nur die erkrankte Schicht der Hornhaut transplantiert wird. Dies führt zu einer deutlich schnelleren und auch besseren Visuserholung als nach DSAEK. In den größten bisher vorliegenden Studien von Melles und Price erreichten über 95 % der Patienten nach 3 Monaten einen Visus von über 0,5 und ein Drittel der Patienten sogar einen Visus von 1,0. Auch unsere ersten Ergebnisse zeigen, dass es nach DMEK bei wesentlich mehr Patienten zu einem sehr guten Visus von 0,8 bis 1,0 kommt als nach DSAEK. Die besseren Visusergebnisse nach DMEK im Vergleich zur DSAEK kann man damit erklären, dass es weniger Interface-Probleme gibt und es keine signifikanten Veränderungen der Rückflächenverkrümmung zu geben scheint.

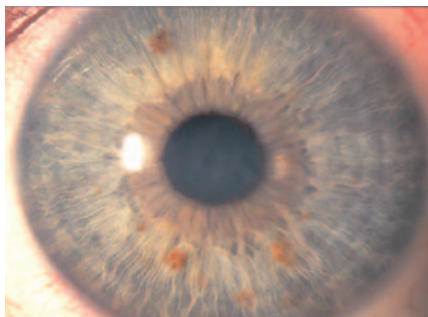


Abbildung 1a (links): Präoperatives Bild einer an Fuchs'scher Endothel-Dystrophie erkrankten Patientin vor DMEK. Man erkennt die diffuse Trübung der Hornhaut durch das (reversible) stromale Ödem.

## Operatives Vorgehen

Bei der DMEK wird wie bei der DSAEK die Descemet-Membran des Patienten mit einem Price-Haken unter Luftfüllung der Vorderkammer entfernt. Anschließend wird die vorher sorgfältig von der Spenderhornhaut entfernte Descemet-Membran mit Spender-Endothelzellen in die Vorderkammer verbracht (z.B. mit einem Katarakt-Shooter). Anschließend wird die Membran sorgfältig und berührungsfrei entfaltet und in der Vorderkammer so positioniert, dass die Endothelzellen unten zum Liegen kommen. Anschließend wird die Membran durch Luftfüllung der Vorderkammer für mindestens 30 Minuten an der Hornhaurückfläche positioniert und die Luft am Ende der Operation partiell abgelassen. Im Verlauf des stationären Aufenthaltes ist es häufig so, dass mindestens einmal eine erneute Luftfüllung nötig ist, um das Transplantat endgültig fest an der Hornhaurückfläche anzudrücken. Bei gutem postoperativem Verlauf erreichen die meisten Patienten schon am Ende des stationären Aufenthaltes eine Sehschärfe um 0,5. Die Operation kann

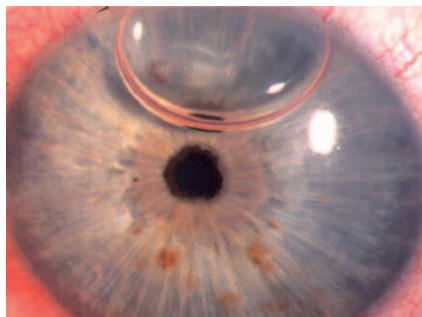


Abbildung 1b (rechts): Befund 3 Tage nach DMEK bei Patientin aus Abbildung 1. Man erkennt bereits eine deutliche Aufklärung des Stromas und eine verbliebene Luftblase in der Vorderkammer. Die Patientin erreichte bereits nach einer Woche einen Visus von 0,5.

ebenso wie die DSAEK als Triple-Operation durchgeführt werden. Das Risiko eines primären Transplantatversagens ist aber in der initialen operativen Lernphase höher als nach perforierender Keratoplastik. Die postoperative Nachsorge ähnelt der nach DSAEK: Es ist vor allen Dingen darauf zu achten, ob das Transplantat in der Peripherie komplett anliegt. Ist dies nicht der Fall, ist eine erneute Luftfüllung in die Vorderkammer notwendig. Als postoperative Tropfentherapie werden verordnet: Steroide absteigend 5x/die (jeden Monat 1 Tropfen weniger), pflegende Tropfen für die Augenoberfläche, Antibiotika und Miotika so lange Luft in der Vorderkammer ist bzw. die Oberfläche noch nicht komplett verheilt ist.

## Literatur

1. Cursiefen C, Kruse FE (2009) Descemet's stripping automated endothelial keratoplasty (DSAEK). *Ophthalmologie*. 106: 939-952
2. Bachmann BO, Pogorelov P, Kruse FE, Cursiefen C (2008) Patientenzufriedenheit nach posteriorer lamellärer Keratoplastik (DSAEK). *Klin Monatsbl Augenheilkd*. 225: 577-581
3. Heindl LM, Hofmann-Rummelt C, Schlötzer-Schrehardt U, Kruse FE, Cursiefen C (2008) Histologic analysis of descemet's stripping in posterior lamellar keratoplasty (DSAEK). *Arch Ophthalmol*. 126: 461-464

Korrespondenzadresse:

PD Dr. med. Claus Cursiefen  
Univ.-Augenklinik  
Schwabachanlage 6  
91054 Erlangen

E-Mail: claus.cursiefen@uk-erlangen.de